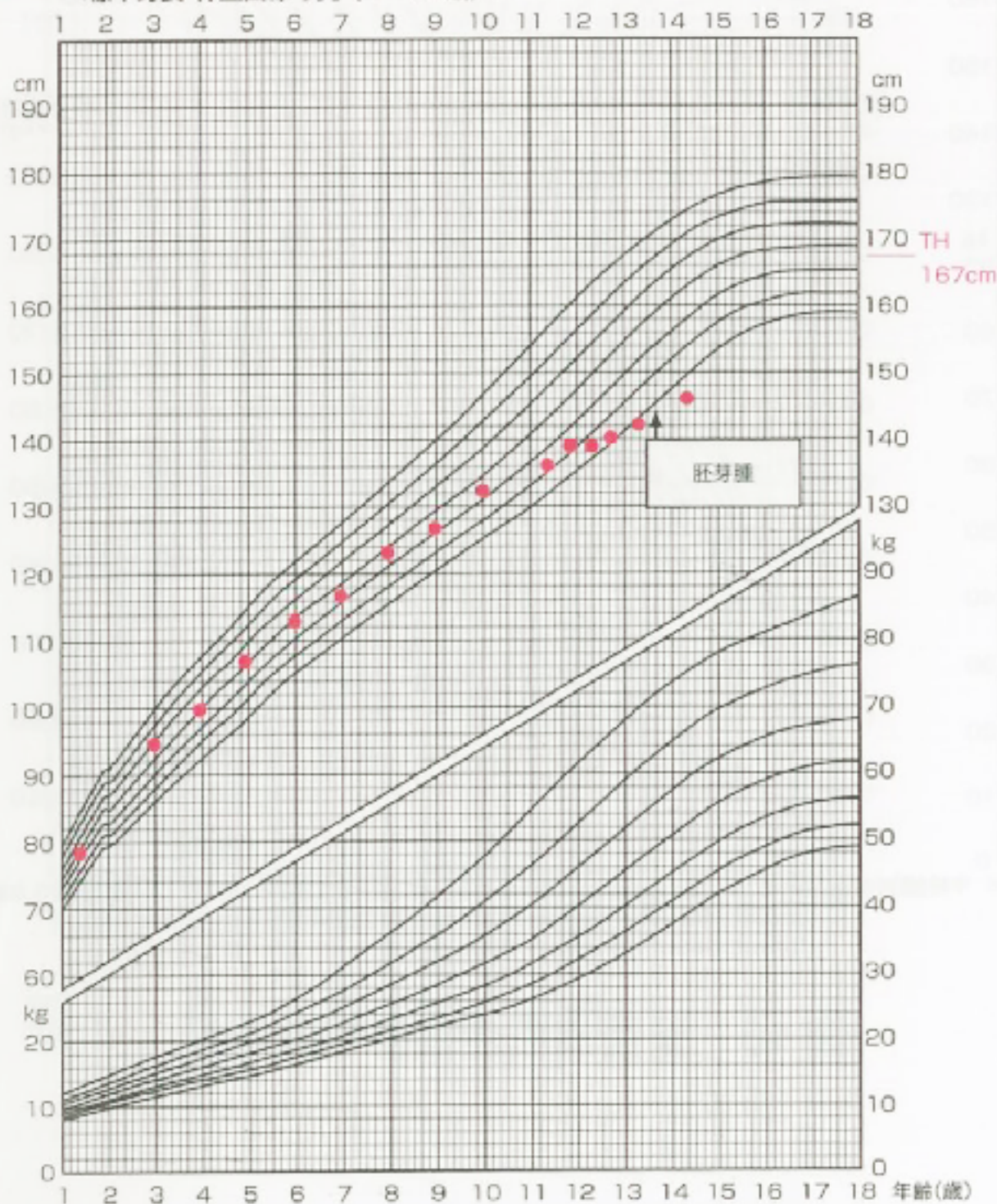


# 症例 3 ◆ 脳腫瘍

男児 12 歳(初診時)

## 成長曲線

<標準身長・体重曲線・男子(1~18歳)>



(平成12年度データをもとに元・清瀬小児病院/現・川崎市立病院内分泌代謝科安藏慎先生)